

55歳男性 左示指組織欠損

右小指をローラーに挟まれて受傷した。。

【既往歴】 なし

【喫煙歴】 なし

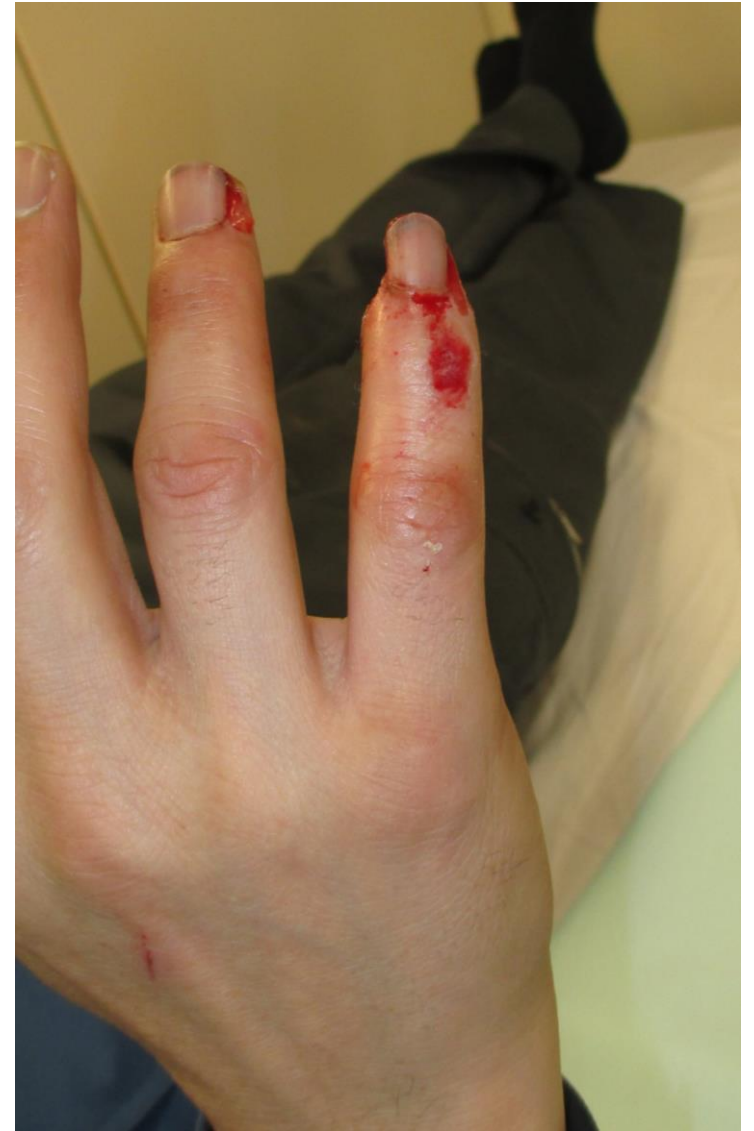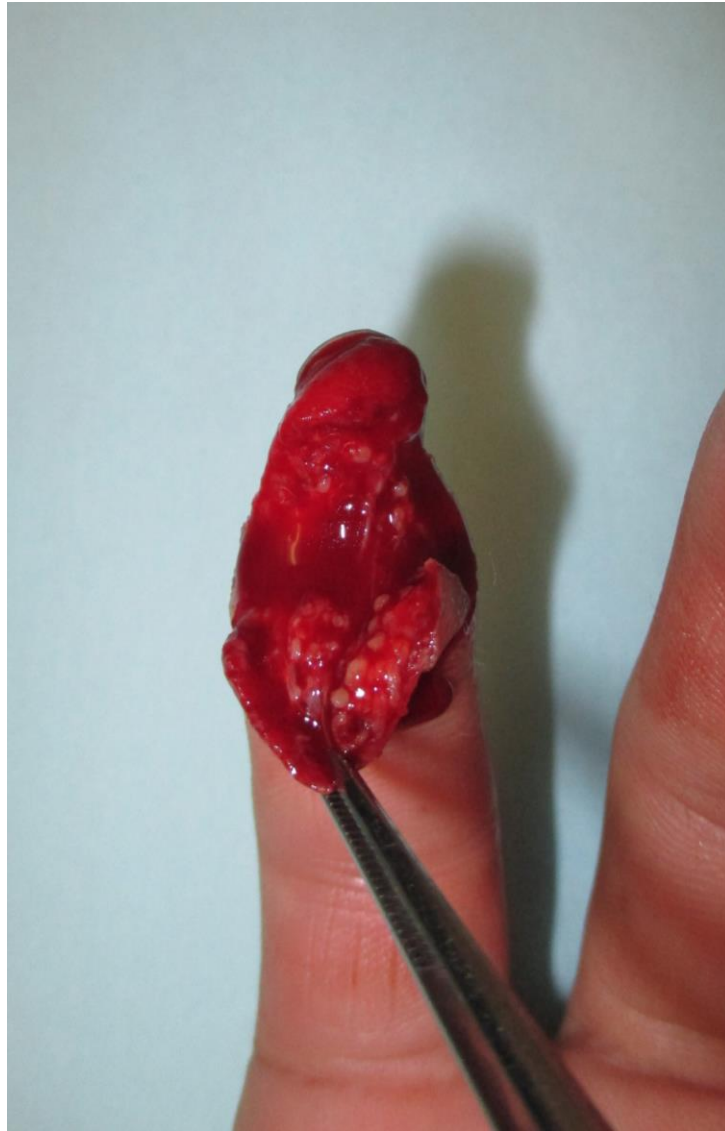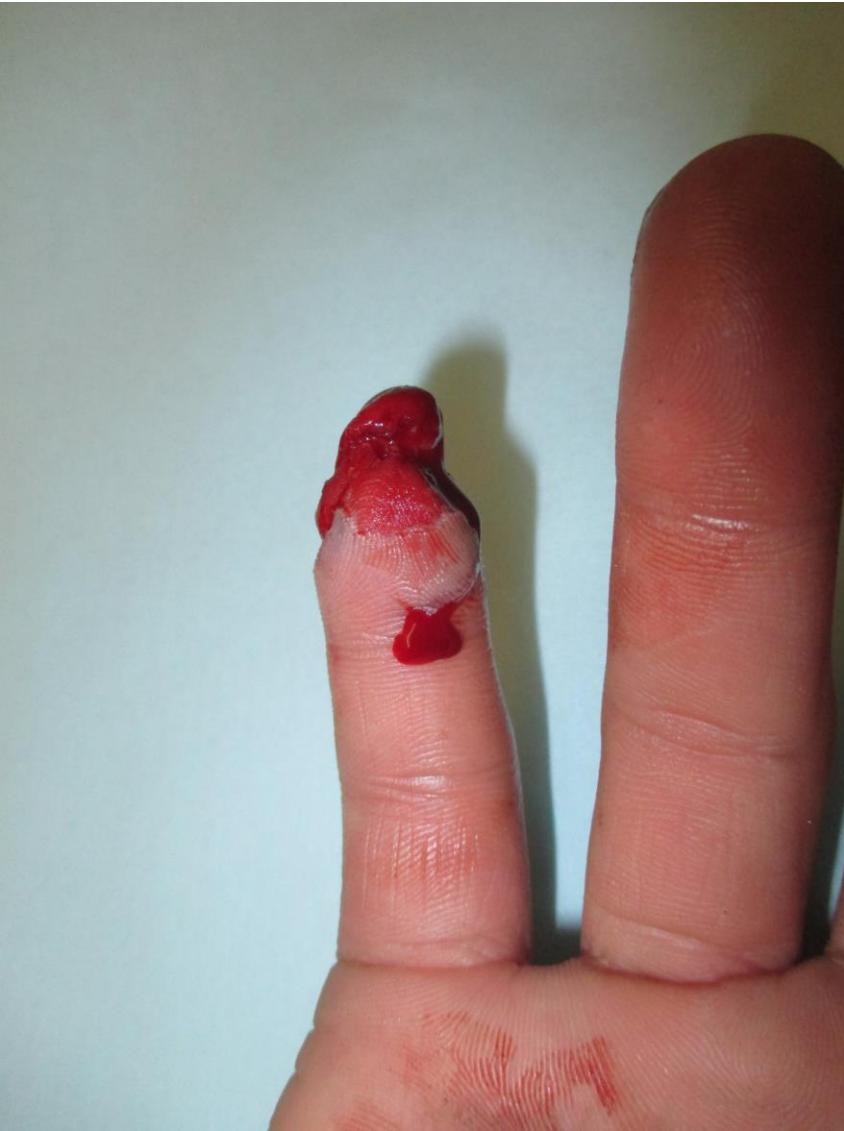小指指腹部遠位の軟部組織欠損を認めた。
骨損傷は認めなかった。

病院の体制

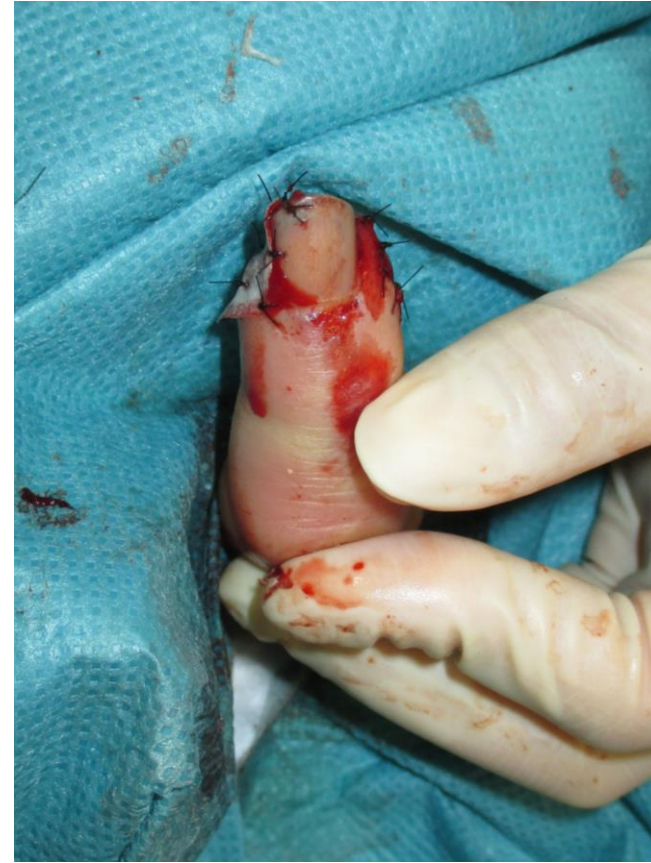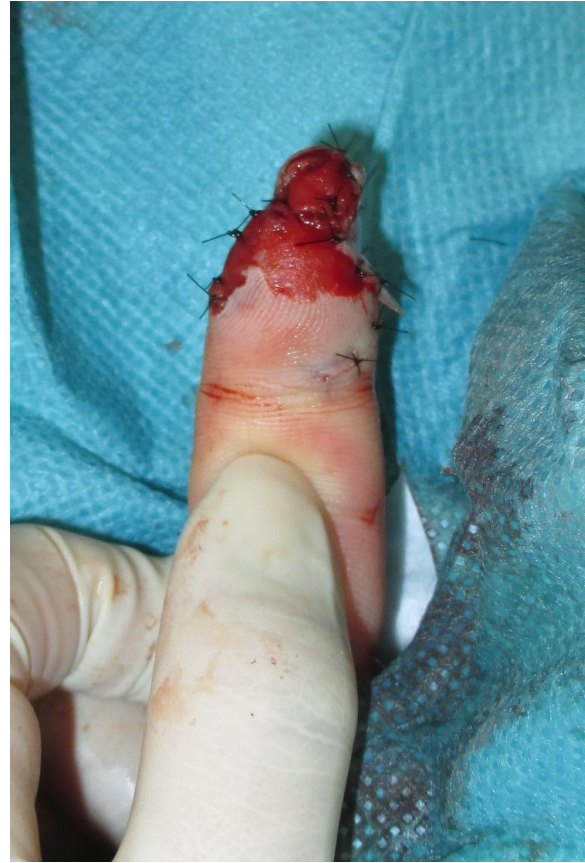形成外科専門医 1人 (卒後8年)

若手形成外科医 1人 (卒後3年)

55歲男性 左示指組織欠損

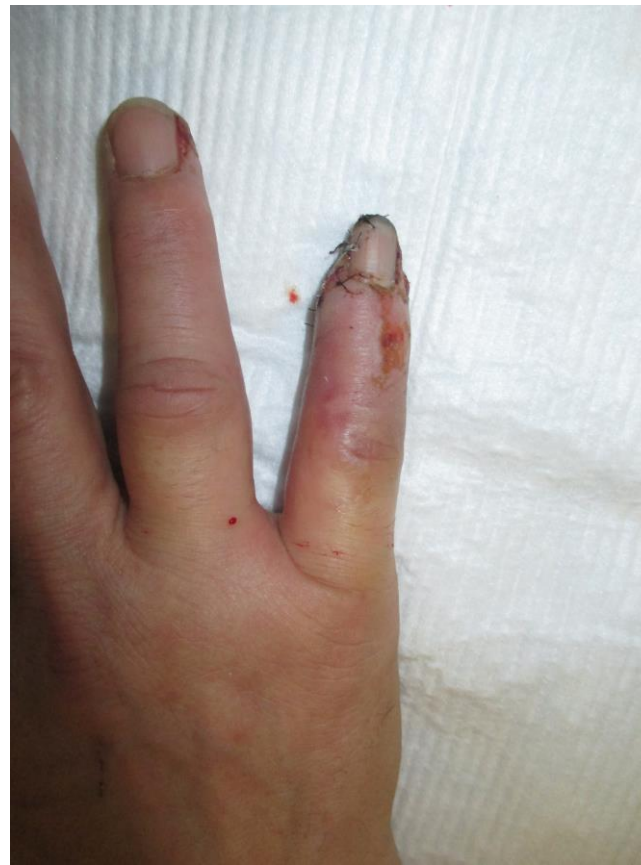
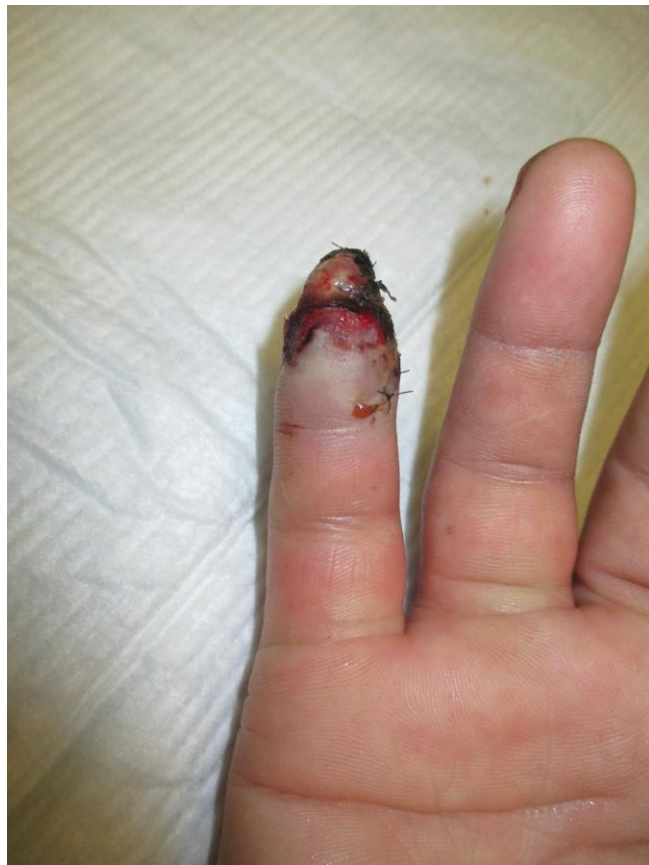
55歳男性 左示指組織欠損



受傷当日は局所麻酔下に可及的に縫合し、縫合できない部位には人工真皮を貼付した。

55歲男性 左示指組織欠損



受傷 5 日 目

相談項目

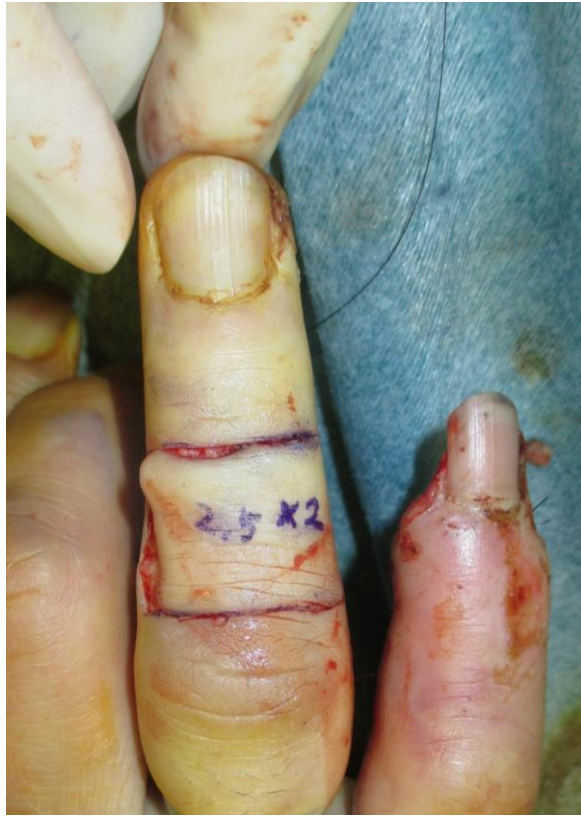- 再建方法は？

ここで相談役の先生方とのディスカッションを行います。

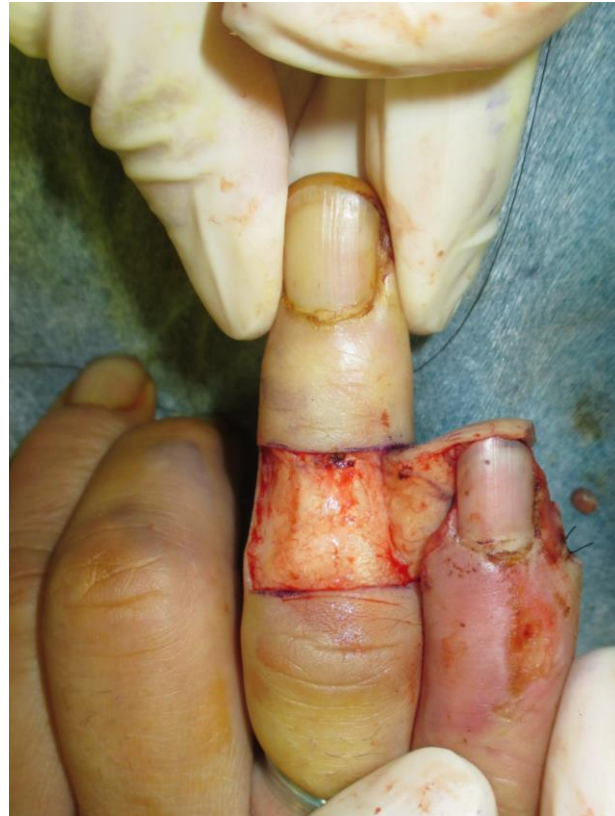その後に、実際はどのような治療をしたのか報告していただきます。
まだ未治療であれば不要です。

治療の経過

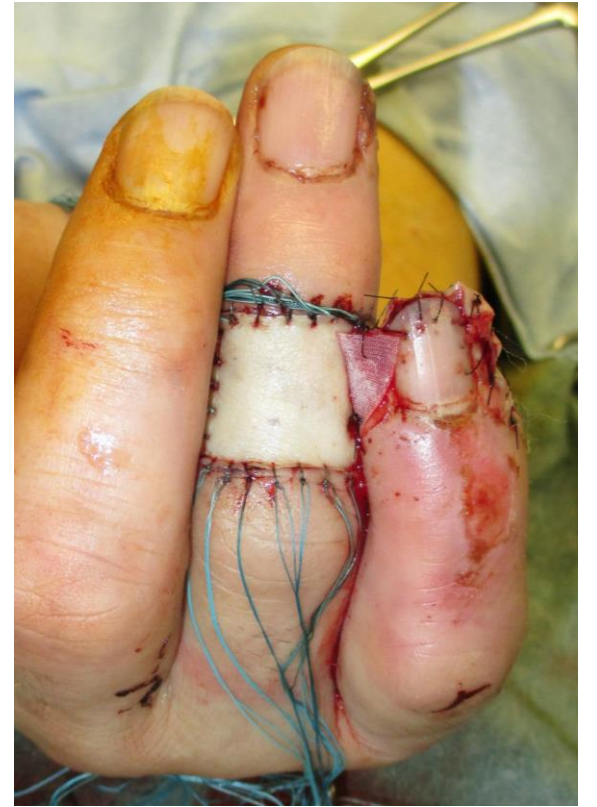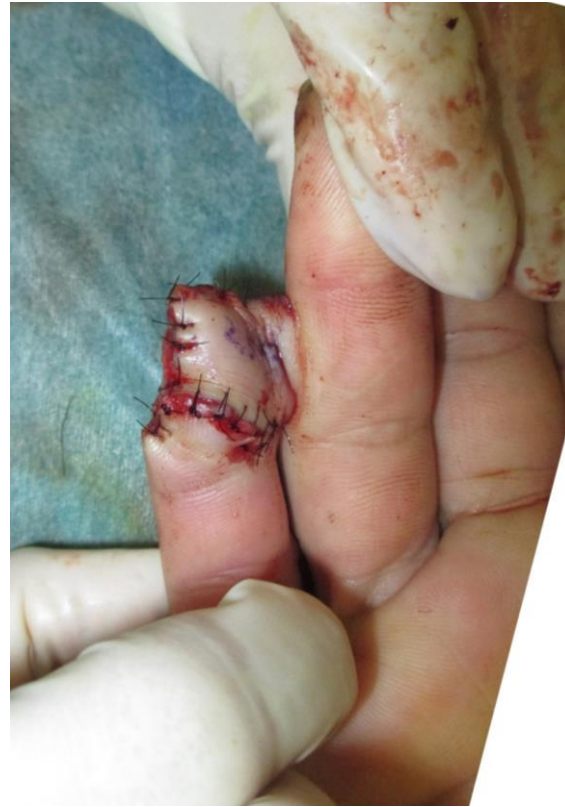Cross finger flapを行った。



皮弁挙上



組織移植

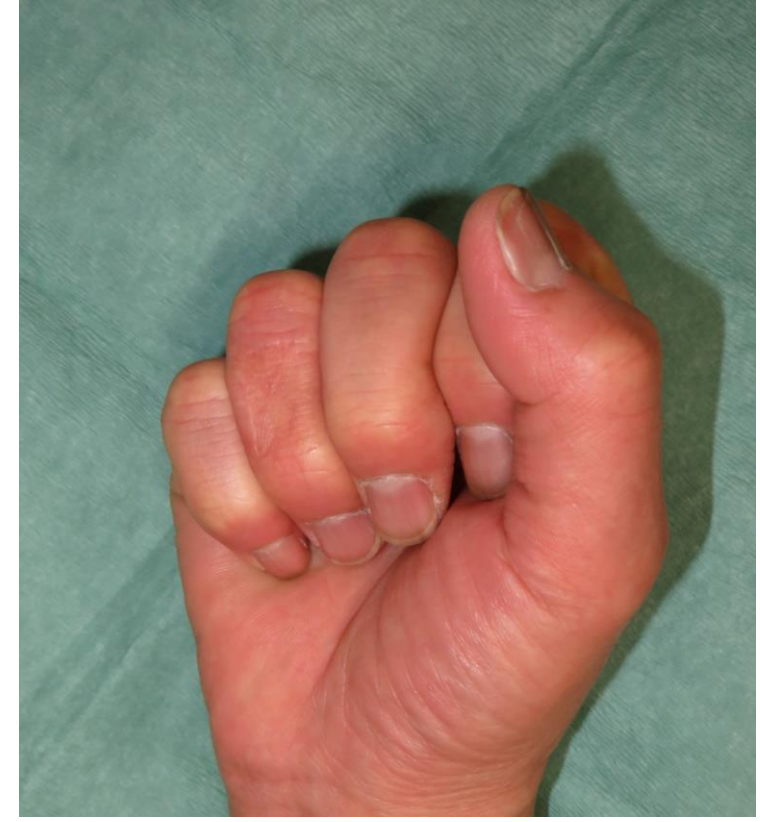
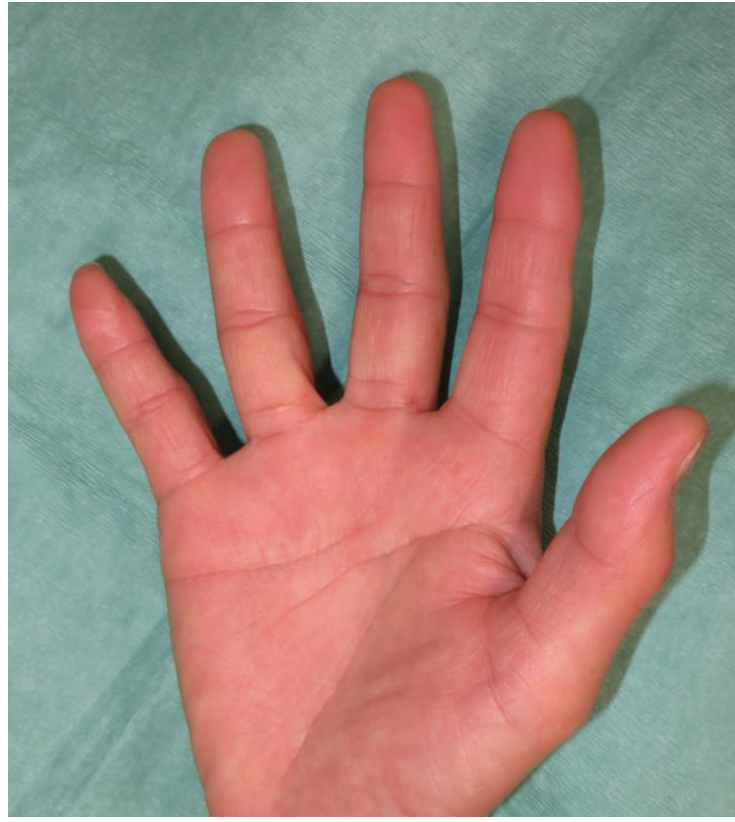
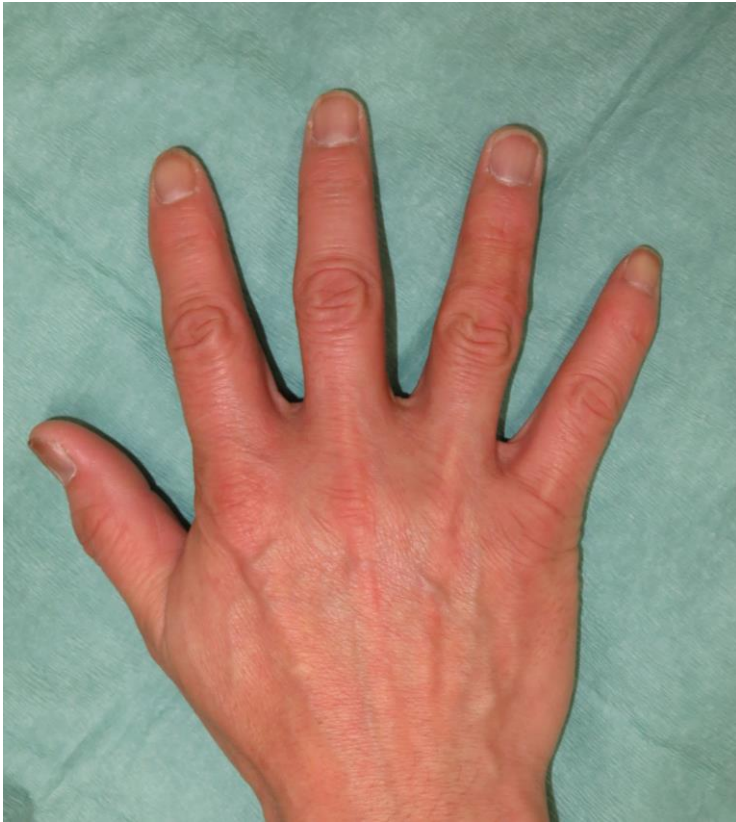
全層植皮

治療の経過

皮弁は生着した。

小指環指を含めて可動域制限はなかった。



術後 10 カ月